Ueber die

Entwicklung und operative Behandlung

eines

Tumors am rechten Oberarm.

Inaugural-Dissertation

zur

Erlangung der Doktorwürde

in der

gesamten Medizin

verfasst und der

Hohen medizinischen Fakultät

der

Kgl. Bayr. Ludwig-Maximilians-Universität in München

vorgelegt von

Friedrich Birkenmayer,

cand. med. aus Rossberg (Württemberg).

München, 1897.

Buchdruckerei Kastner & Lossen Finkenstrasse 2.

Ueber die

Entwicklung und operative Behandlung

eines

Tumors am rechten Oberarm.

Inaugural-Dissertation

zur

Erlangung der Doktorwürde

in der

gesamten Medizin

verfasst und der

Hohen medizinischen Fakultät

der

Kgl. Bayr. Ludwig-Maximilians-Universität in München

vorgelegt von

Friedrich Birkenmayer,

cand. med. aus Rossberg (Württemberg).

München, 1897.

Buchdruckerei Kastner & Lossen Finkenstrasse 2.

Referent: **Herr Obermedicinalrat Professor Dr. Angerer.**

Meinen lieben Eltern

in

Dankbarkeit gewidmet.

Digitized by the Internet Archive
in 2026

https://archive.org/details/IA41553806_0111

Das ideale Ziel unserer modernen Chirurgie ist: einerseits von den erkrankten Organen soviel wie möglich zu erhalten, andererseits aber doch den Zweck der Operation vollkommen zu erreichen, d. h. das Organ und den ganzen Körper dauernd vor der krankhaften Materie zu schützen. Oft genug aber kommen diese beiden Ziele mit einander in Konflikt, so dass man dann auf die funktionelle Wiederherstellung des Organs verzichten und sehr oft zufrieden sein muss, der zweiten Indikation genügen zu können. Bei malignen Tumoren der Extremitäten werden daher Amputation, Exartikulationen und Resektionen immer ihr Recht in der Therapie behalten. Hat man also eine Geschwulst an einer Extremität als bösartig erkannt, so wird man keine Zeit mehr dadurch verlieren, dass man sie mit palliativen und medikamentösen Massnahmen traktiert, sondern ohne Verzug, so lange Metastasen in den inneren Organen noch fehlen, die Totalexstirpation vornehmen und eventuell auch das ganze Glied opfern. Erst wenn es nicht mehr möglich ist, alle Geschwulstmassen zu entfernen, tritt die medikamentös-palliative Behandlung in ihr Recht, teils um die Symptome, namentlich die Schmerzen zu lindern, teils auch nur, ut aliquid fiat.

Gerade umgekehrt würde sich die Sache verhalten, wenn wir es bei den sogenannten malignen Tumoren mit etwas Aehnlichem zu thun hätten wie bei Infektionsgeschwülsten, z. B. Tuberkeln und Gummatas. Für das Carcinom z. B. scheint so etwas noch am ehesten möglich zu sein; wenigstens glauben

manche, Coccidien u. dergl. in den Krebszellen gefunden zu haben; dabei bleibt allerdings immer noch die Frage bestehen, ob diese Coccidien in einem ursächlichen Zusammenhang stehen mit der Geschwulstbildung, oder ob es etwa nur sekundär in die Krebszellen eingewanderte Schmarotzer sind, wie heute die meisten annehmen. Wäre jedoch das erstere der Fall und würde man die Biologie dieser Krankheitserreger näher kennen, so wäre a priori eine rationelle medikamentöse Behandlung nicht unmöglich, wie wir denn eine solche bei syphilitischen Tumoren auch thatsächlich mit Erfolg üben.

Bei der rein chirurgischen Behandlung der Tumoren des Oberarms ist folgendes auseinander zu halten:

Sind die Tumoren gutartig, also meist auch nicht verwachsen mit Muskeln, Knochen und Gefässen und Nerven, so kommt die einfache Exstirpation der Geschwulst in Betracht. Man wird jedoch auch hier die Schnitte womöglich im Gesunden laufen lassen, um um so sicherer ein „kontinuierliches" Recidiv zu vermeiden, welches ja auch bei Fibromen, Lipomen u. s. w. nicht ausgeschlossen ist.

Dieses Verfahren kann man auch einschlagen bei kleineren malignen Tumoren, wenn man sicher ist, auf diese Weise alles entfernen zu können. Hat man es dagegen mit einer einigermassen grösseren bösartigen Geschwulst zu thun, so wird man im allgemeinen immer die Extremität absetzen, da man dadurch noch am ehesten die Garantie hat, alles Krankhafte entfernt zu haben. Dies ist eben der Vorzug, den die operative Behandlung maligner Tumoren der Extremitäten vor der des Stammes hat; in Bezug auf Recidivierung haben die Geschwülste des Rumpfes deshalb eine schlimmere Prognose. Mit der Absetzung der Extremität entfernt man noch am ehesten sicher die allenfalls in die Umgebung der Geschwulst stattgehabte mikroskopische Metasta-

sierung und Ausbreitung des Tumors. Eine mikroskopische Metastasierung findet auch in der dem normalen Lymphstrom entgegengesetzten Richtung statt, wenn nämlich der strömenden Flüssigkeit ein Hindernis in den Weg gesetzt wird; in der Umgebung einer bösartigen Geschwulst fehlt es aber nie an Zirkulationsstörungen, so dass es in den Lymph- und Blutgefässen häufig zu retrograden Bewegungen kommt. Auf diese Weise kommen die sogenannten regionären Metastasen zu stande, welche die bösartige Geschwulst kreisförmig umgeben. Fürs zweite entgeht man bei Absetzung der Extremität der Gefahr, durch das Messer selbst die Keime der Geschwulst auf die Schnittfläche einzuimpfen, was bei Carcinom nicht ohne Bedeutung zu sein scheint; denn ganz abgesehen von der Möglichkeit einer infektiösen Natur des Carcinoms haben ja die Krebszellen zum Unterschied von den physiologischen Zellen des Körpers die Eigenschaft, den Bakterien gleich auch auf fremdartigem Boden zu persistieren und sich fortzupflanzen.

Endlich kann auch keine lokale Disposition zur Geschwulstbildung zurückbleiben, da ja mit der Extremität auch die Region des Tumors entfernt ist; also auch die Möglichkeit eines sog. „regionären" Recidivs ist damit ausgeschlossen.

In der modernen Chirurgie sind einerseits die Exartikulationen und Amputationen bei Verletzungen und Wundkrankheiten seltener geworden, da es durch unsere Asepsis und Antisepsis oft genug noch gelingt das Glied zu erhalten. Hingegen wird man bei Unbrauchbarkeit oder Schädlichkeit einer Extremität sich um so weniger scheuen, diese abzusetzen, da die Operation dazu ja keine lebensgefährliche mehr zu nennen ist; insofern haben also Amputationen und Exartikulationen zugenommen.

Allgemeine Regeln darüber aufstellen zu wollen, wann amputiert und wann exartikuliert werden soll, ist schwer; es

muss da der einzelne Fall entscheiden. Im allgemeinen lässt sich sagen, dass bei Verletzungen, Gangrän u. dergl. sehr oft die hohe Amputation genügt, während bei ausgedehnten Tumoren des Oberarms, da diese gewöhnlich sehr hoch sitzen, diese nicht mehr möglich ist; man muss oft genug zufrieden sein, wenn man mit einer Exartikulation zum Ziele kommt. Uebrigens haben seit Einführung der Asepsis die Amputationen gegenüber den Exartikulationen zugenommen; früher musste man nämlich die Eröffnung der Markhöhle fürchten, weil sich in ihr sehr leicht septische Prozesse festsetzen. Manche Chirurgen gingen sogar soweit, dass sie die Amputationen überhaupt aufgaben und nur noch exartikulierten, obgleich die Exartikulationen im Schultergelenk selbst heute noch nicht immer ungefährlich sind, wenn nicht Blutstillung und Asepsis sehr sorgfältig geübt wird; Eiterung und Eitersenkungen in die geöffneten Muskelräume sind nicht selten. Heutzutage sind so ziemlich nur noch praktische Rücksichten entscheidend, so dass weitaus mehr Amputationen gemacht werden, da diese ja an jeder Stelle der Extremität ausführbar sind.

* * *

Durch die Güte des Herrn Obermedizinalrat, Generalarzt Professor Dr. Angerer wurde mir eine Geschwulstbildung des rechten Oberarms überlassen, infolge deren der Arm amputiert worden war.

Dieser Tumor bietet, abgesehen von seiner ausserordentlichen Grösse, sowohl hinsichtlich der Entwicklung und des histologischen Aufbaues als auch der operativen Behandlung manches Interessante und Eigenartige.

Um näher auf diese Punkte eingehen zu können, ist es wohl angezeigt, das Notwendigste aus der Anamnese und dem status praesens vorauszuschicken.

N. N., 27 Jahre alt, Buchbinder.

Anamnese vom 24. X. 96.:

Vor ungefähr 15 Jahren bekam Patient eine etwa hühnereigrosse, schwammige Geschwulst am oberen Drittel des rechten Oberarmes. Diese machte ihm jedoch keine Beschwerden; er ging nach wie vor seiner Beschäftigung nach. Nach vier Jahren hatte sich diese Geschwulst schon über den ganzen Oberarm ausgebreitet, so dass er den Arm nicht mehr recht heben konnte. Im Laufe der Jahre wurde dieser Tumor grösser und grösser; bis vor 6 Monaten jedoch konnte Patient noch einen Rock tragen. Vom März dieses Jahres an aber wuchs die Geschwulst rapid zu der jetzigen Grösse heran; auch fühlte sich die Geschwulst am Oberarm nicht mehr schwammig an wie bisher, sondern mehr kompakt. Schmerzen sind nie aufgetreten, nur von Zeit zu Zeit Jucken im ganzen Arm.

Status praesens:

Hauptsächlich auf der Streckseite des Oberarms, wenig unterhalb des Schultergelenkes, findet sich ein schlaff herabhängender Hautsack. Auch auf der Brust und dem Rücken, hauptsächlich der Gegend des rechten Oberarms zu, ist die Haut hypertrophisch und in grossen Falten aufzuheben und zeigt schwammige Konsistenz; sie ist leicht geschuppt, zeigt stark hervortretende Papillen und ist pigmentiert in der ganzen Ausdehnung der Hypertrophie. Die untere Hälfte des Oberarms ist in einen über zwei mannskopfgrossen aus wenigen kugeligen Geschwülsten zusammengesetzten Tumor eingehüllt, namentlich vorn, aussen und hinten. Die Haut über der Geschwulst ist leicht verschieblich, ebenso die Geschwulst selbst auf ihrer Unterlage nach jeder Richtung hin, so dass sie herunterhängend den Ellenbogen bedeckt. Am Vorderarm befindet sich ein mit obiger Geschwulst zusammenhängender

etwa faustgrosser Tumor. Auch über diesem Tumor ist die Haut hypertrophisch, ohne jeden Turgor.

Alle Gelenke des Armes und der Hand sind frei beweglich; alle Bewegungen sind ausführbar mit Ausnahme der aktiven Hebung des Oberarmes; aber diese verhindert wohl nur die Schwere der Geschwulst, welche den schwächlichen, sehr kleinen Mann ganz nach ihrer Seite zieht. Sensibilitätsstörungen finden sich nirgends am Arm und an der Hand

Mit dieser Geschwulstbildung wurde Patient in die chirurgische Klinik aufgenommen, da er wünschte, von ihr, wenn möglich, befreit zu werden.

Was die Diagnose betrifft, so ist in dem letzten halben Jahre zweifellos eine Veränderung in dem histologischen Aufbau der Geschwulst vor sich gegangen und zwar musste man nun einen bösartigen Tumor vermuten, da seit dieser Zeit das Wachstum ein sehr beschleunigtes geworden war. Die frühere weiche, schwammige Konsistenz weist uns auf eine ursprüngliche Fettgeschwulst hin, die nun wahrscheinlich sarkomatös degeneriert ist.

Patient ist von beinahe zwerghafter Gestalt und zeigt anämisches, etwas kachektisches Aussehen. Eine bedeutende Kyphoskoliose führt Patient auf einen Fall in seiner Kindheit zurück; sie ist jedenfalls noch gesteigert worden durch das lange Tragen der schweren Geschwulst auf der rechten Seite. Die Atmung ist mühsam, keuchend und beschleunigt, da die Lunge jedenfalls nur noch teilweise respirationsfähig ist infolge der Kyphoskoliose. Er scheint etwas tuberkulös belastet zu sein, wenigstens ist sein Vater an „Lungensucht“ gestorben; seine Mutter starb an einem Unglücksfall.

Unter solchen Umständen konnte es zweifelhaft erscheinen, ob man eine grössere Operation ohne Lebensgefahr wagen könne. Sei es, dass man die Extremität einfach absetzen

wollte, oder die Geschwulst als solche exstirpierte, immer war eine länger dauernde Narkose und ein grösserer Blutverlust vorauszusehen wegen der allseitigen beträchtlichen Hautverdickung. Allerdings war die Prognose quoad vitam, falls nicht operiert wurde, auch keine günstige zu nennen; die Geschwulst hatte ja bereits einen bösartigen Charakter angenommen, da sie seit einem halben Jahre schneller gewachsen und auch kompakter geworden war. Die Indikation zur Operation war also wohl nur eine relative zu nennen, so dass man dem Drängen des Patienten nachgeben und sich zur Operation entschliessen konnte; der Arm war für diesen kleinen Mann nicht bloss unbrauchbar, sondern nur zur grossen Last, da er ja infolge der Schwere des Tumors nicht einmal aufrecht gehen und stehen konnte, vielweniger konnte er den Arm ohne Hilfe des andern heben.

Es handelte sich nun darum, welche Art von Operation hier angezeigt sei. Im Interesse des Patienten wäre es natürlich gelegen gewesen, womöglich den Tumor einfach herauszuschälen und so den ganzen Arm und seine Funktion zu erhalten. In der That musste man diese Möglichkeit in Betracht ziehen, da ja alle Gelenke frei waren und Patient auch alle Teile der Hand frei bewegen konnte. Zum Zeichen, dass die Nerven durch die Geschwulst nicht besonders geschädigt sein konnten, fanden sich keine Lähmungen, nicht einmal nachweisbare Paresen, andererseits weder Anästhesie noch Hyperästhesie; höchstens könnte das hie und da auftretende Jucken als geringe Parästhesie aufgefasst werden. Nichts desto weniger konnten die Nerven doch mitten durch die Geschwulst durchgehen und ein Herausschälen derselben nicht bloss schwierig, sondern vielleicht auch unmöglich sein, was auch für den nerv. rad., wie sich nachher zeigte, zutraf.

Musste schon das Verhalten der Nerven die Prognose

einer Exstirpation zweifelhaft erscheinen lassen und den Zweck dieser Operation illusorisch machen, so konnte unter Umständen die Masse von Blutgefässen dem Operateur Schwierigkeiten machen. Ferner war es auch möglich, dass für die Ernährung des Unterarmes nicht einmal mehr genügend Blutgefässe übrig bleiben würden nach vollständiger Entfernung des Tumors, denn die Geschwulst ging ja rings um den Oberarm herum; von Muskeln und normalem Bindegewebe war nichts mehr zu finden, so dass schliesslich eben doch nur Haut und Knochen zurückgeblieben wären. Einen Teil der Geschwulst, soweit diese die Gefässe und Nerven umgab, zurück zu lassen, wäre nicht ratsam gewesen wegen der bereits eingetretenen Bösartigkeit des Tumors.

Endlich war noch zu überlegen, ob die Geschwulst nicht mit dem Knochen oder dem Periost zusammenhänge. Dieser Umstand ist für den Chirurgen bei den Tumoren des Oberarms von der grössten Bedeutung, so dass man diese Tumoren geradezu einteilen kann in parostale einerseits und periostale und myelogene anderseits. Im Falle eines Zusammmenhangs mit dem Knochen konnte es bei unserem Tumor eventuell schwierig werden, alles zu entfernen, da die Ausdehnung eines solchen Zusammenhanges bei der Grösse der Geschwulst nicht abzuschätzen war. Dagegen sprach zwar allerdings die freie Beweglichkeit des Tumors, diese konnte jedoch auch nur eine scheinbare sein, durch die Weichheit der Geschwulst bedingte.

Auf Grund von all diesen Erwägungen konnte man kaum hoffen, den Tumor herausschälen zu können, vielmehr musste man sich der Ueberlegung zuwenden, an welcher Stelle und auf welchem Wege man die Extremität absetzen solle: man hatte die Wahl zwischen Amputation und Exartikulation. Letztere wäre das Radikalste und Sicherste gewesen, da es sich ja doch um etwas Malignes handelte. Doch be-

stand die Bösartigkeit des Tumors erst seit einem halben Jahre und waren Metastasen in dieser Entfernung noch nicht zu fürchten, da ja Sarkome, worauf die Diagnose lautete, erst später Metastasen machen als Carcinome. Auch konnte man nicht hoffen, bei einer Exartikulation alle elephantiastisch verdickte Haut entfernen und dadurch die Gefahr einer neuen Geschwulstbildung infolge fortdauernder Reizung beseitigen zu können; es war daran nicht zu denken, da ja beinahe die ganze Rücken- und Brusthaut schon ergriffen war. Man konnte also keinen triftigen Grund finden für eine Exartikulation, so dass man natürlich die Amputation hoch oben vorzog. Ganz abgesehen davon, dass der Patient durch erstere Operation infolge der asymmetrischen Breite beider Seiten in der Schulterhöhe eine starke ästhetische Schädigung erlitten hätte, war der Stumpf, wenn er auch noch so klein wurde, ein bedeutender praktischer Gewinn für den Fall, dass er sich eine Prothese anschaffen wollte. Es gibt zwar auch Apparate, welche es selbst nach Exartikulation im Schultergelenk ermöglichen, sogar Speise zum Munde zu führen. Collin hat z. B. einen Apparat konstruiert, welcher durch Neigen des Körpers nach der andern Seite eine solche Bewegung der künstlichen Extremität verursacht, indem diese durch eine Zugschnur mit einer um den Oberschenkel gelegten Schlinge in Verbindung gebracht ist. Allein solche komplizierte Apparate sind sehr teuer, wenig dauerhaft und ersetzen die Kraft und Gewandtheit des Stumpfes doch nur unvollkommen.

Die hohe Amputation wurde denn auch am 13. November von Herrn Obermedizinalrat Professor Dr. Angerer ausgeführt, nachdem durch einen Längsschnitt an der Beugeseite die Unmöglichkeit sich ergeben hatte, den Tumor abzulösen von den Gefässen und Nerven.

Die Frage der Blutstillung war in unserem Fall eine sehr

wichtige bei der stark verdickten blutreichen Haut und den grossen die Geschwulst versorgenden Gefässen. Es wurde die Esmarch'sche Binde straff über die Schulter angelegt; an einer der Binde eingefügten Schlinge von Gaze wurde von einem Assistenten während der Operation ein beständiger Zug ausgeübt, der das Abgleiten der Esmarch'schen Binde verhinderte. Diese Vorsicht ist notwendig, da die Muskeln nach der Durchschneidung sich zurückziehen unter der Binde und der Turgor des davor liegenden Gewebes abnimmt infolge des Abfliessens des Blutes und der Säfte. Den Schlauch nach Art einer spica humeri anzulegen empfiehlt sich nicht, da während der Narkose eine Kompression des Thorax nicht ratsam wäre. Bei Exartikulationen kann ersteres Verfahren auch gemacht werden, aber ohne rechten Erfolg; die Binde drückt nämlich die Gefässe gegen den Gelenkkopf und versagt daher die Wirkung, sobald dieser entfernt ist. Man kann in diesem Falle zwei Wege einschlagen: entweder unterbindet man die arter. subcl., bevor man die Exartikulation macht, oder aber man macht zuerst die hohe Amputation mit Hilfe der Esmarch'schen Binde, unterbindet dann die Gefässe und entfernt dann erst den Rest des Oberarms.

Die Methode der Amputation war in unserem Falle dadurch etwas eigenartig, dass ein schulgemässer Hautschnitt nicht gemacht werden konnte, da gerade an der Operationsstelle die Haut in einer grossen Falte herunterhing; aus dieser hypertrophischen Haut wurde einfach ein äusserer Lappen gebildet.

Bei der Durchtrennung der einzelnen Schichten zeigten sich die Venen strotzend mit Blut gefüllt, so dass es, trotz des angelegten Schlauches und trotzdem vorher durch Erheben des Armes und der Geschwulst das Blut möglichst zum zurückfliessen gebracht worden war, doch lebhaft blutete. So

konnte man nur ganz allmählich vordringen, indem man die Blutgefässe zum grossen Teil vor der Durchschneidung fassen oder unterbinden musste. Nachdem der Schlauch dann gelöst war, erfolgte aufs neue eine reichliche parenchymatöse Blutung aus einer Masse kleinerer Gefässe. Trotzdem man die Zeit gleich nach der Lösung des Schlauches zur Blutstillung benützte, gelang es doch nur ganz allmählich, der Blutung Herr zu werden. Die Wunde wurde dann vernäht und ein Tampon eingelegt.

Der Verlauf nach der Operation war in jeder Hinsicht ein guter zu nennen; trotz der wulstigen und voluminösen Ränder heilte die Wunde reaktionslos. Vor der Operation schwankte die Temperatur zwischen 36,7° und 37,2°, nach der Operation in den ersten Tagen zwischen 37,0 und 37,9°. Am sechsten Tage erfolgte der erste Verbandwechsel; der eingelegte Tampon wurde entfernt, worauf eine ziemliche Menge blutig schleimigen Sekrets aus der Wunde floss; ein frischer Tampon wurde eingelegt. Patient erholte sich trotz seiner schlechten Konstitution doch ziemlich schnell von seiner grossen Wunde.

Damit war Patient von seinem Tumor geheilt, wenn auch mit Verlust des Armes; allein die elephantiastische Hautverdickung auf Brust und Rücken blieb noch zurück; es konnte sich nun allenfalls noch um die Therapie dieser Elephantiasis handeln.

Eine solche kann eine operative oder eine nicht operative sein. Zu letzteren gehören die Kompression, die Elektrizität, die Schweisserregung und die Kompression der Arterien. Die einfache Kompression ist eine der ältesten und bewährtesten und gerade in neuerer Zeit wieder empfohlen von Kaposi. Die Wirkung kann man sich so denken, dass durch die Steigerung des äusseren Druckes der innere Blutdruck relativ herab-

gesetzt wird. Die dadurch bewirkte Resorption kann unterstützt werden durch Massage; selbst fortgeschrittene Fälle lassen sich so mit sehr gutem Erfolg behandeln.

Die elektrische Behandlung schafft durch starke Reizung der Haut, Muskeln und Nerven bessere Cirkulationsverhältnisse, auf deren Störung ja zum Teil die Elephantiasis zurückzuführen ist.

Die Kompression der Hauptarterie ist deren Ligatur vorzuziehen; sie bewirkt ebenso wie die vorhergehenden Methoden Abschwellung und Verdrängung des Oedems. Bereits geformte Elemente kommen bei keinem Mittel zur Resorption und Rückbildung.

Bei weiter fortgeschrittenen Fällen ist es daher angezeigt, durch Abtragung einzelner Partien Erleichterung zu verschaffen durch Keilexcision. Diese wird noch nicht lange geübt; ihre Gefahrlosigkeit und die erzielten günstigen Resultate werden in Zukunft jedoch diese Methode häufiger zur Anwendung bringen.

Ehe man in unserem Falle eine von diesen Methoden anwenden wollte, musste Patient von der Operation sich wieder erholt haben. Für eine operative Behandlung war ausserdem die Elephantiasis auf dem Rücken und der Brust doch nicht weit genug fortgeschritten; auch wäre eine neue Operation bei dem schwächlichen Individuum nicht ohne Bedenken gewesen. Die anderen Behandlungen liessen sich mehr weniger anwenden, am ehesten die einfache Kompression, die Massage, elektrische Behandlung und auch Schweisserregung; weniger angebracht wäre die Arterienkompression und die Unterbindung der Blutgefässe, da das grosse Gebiet von mehreren Hauptarterien versorgt wird.

* * *

Wenn wir im folgenden auf die Entwicklung des oben behandelten Tumors näher eingehen wollen, müssen wir uns den Charakter der Geschwulstbildung noch klar machen, indem wir den makroskopischen und mikroskopischen Befund zu Hilfe nehmen.

Die mit der Extremität abgesetzte Geschwulst besteht aus wenigen, ziemlich scharf abgegrenzten Tumoren, zum Teil mit dem Oberarmknochen zusammenhängend. Auf der Oberfläche zeigen sich überall plattgedrückte Muskelfasern; der nerv. rad. durchzieht zwar die Geschwulst, aber ohne makroskopisch nachweisbare Alteration, der nerv. ulnar. und der n. med., sowie die grossen Gefässe sind mit der Geschwulst verwachsen. Die Schnittfläche zeigt gleichmässig gelbe Färbung; infolge der starken ödematösen Durchtränkung füllen sich die Lücken und Furchen schnell mit heller Flüssigkeit. Die im oberen Drittel abgesetzte Extremität hatte ein Gewicht von 6605 g, wobei in Betracht zu ziehen ist, dass der Arm selbst für einen Frauenarm ein sehr kleiner zu nennen gewesen wäre.

Mikroskopisch zeigt die Geschwulst stellenweise Fettgewebe, im übrigen das Bild eines Fibrosarkoms. Die sarkomatöse Degeneration ist ziemlich unregelmässig ausgebreitet: an den einen Stellen sind die Zellen spärlich, an den anderen dicht gedrängt. Die Bindegewebsfibrillen zeigen gegenseitig eine sehr lockere Verbindung, indem sie durch die ödematöse Flüssigkeit auseinander gedrängt sind. Daneben findet sich eine auffallend starke Neubildung von Gefässen; diese sind zum grossen Teil durch homogene hyaline Massen thrombosiert, worauf wohl das Oedem zurückzuführen ist.

Zusammen mit der Anamnese geben diese Befunde interessante Anhaltspunkte für die Entwicklung des umschriebenen

Tumors sowie für seine Beziehung zur elephantiastischen Hautverdickung seiner Umgebung.

Nach der Aussage des Patienten war die anfängliche Geschwulstbildung schwammig weich, ebenso wie die oben beschriebene Hautfalte in der Deltoideusgegend; es war dieses demnach eine Hypertrophie der Haut und des Unterhautbindegewebes vielleicht mit Vorwiegen des letzteren. Wie wir aus der Anamnese wissen, breitete sich diese Elephantiasis im Verlauf der nächsten 4 Jahre über den ganzen Oberarm aus. Wir dürfen dieser anfänglichen Geschwulstbildung den Namen Elephantiasis geben, weil wir darunter nichts Einheitliches verstehen; die verschiedenen Elephantiasistumoren zeigen ganz verschiedenen Bau; allen gemeinsam ist nur die diffuse Verdickung der Haut und des Unterhautzellgewebes, welche gewöhnlich eine Fibromatose darstellt; es kann aber auch ein Lymphangiom und dergl. vorstellen.

Man unterscheidet unter anderem namentlich drei Formen:

1. Elephantiasis lymphatica,
2. Elephantiasis venosa,
3. Elephantiasis neuromatodes.

Alle drei Arten führt man auf Stauung zurück. Die elephantiasis lymphatica entsteht durch Stauung im Lymphgefässsystem, welche durch Erweiterung oder Verstopfung bedingt sein kann. Es bildet sich ein Transsudat, das lymphatische Oedem der Gewebe, welches den Anstoss zur Hypertrophie gibt. Aehnliche Stauung und Transsudation findet auch statt bei elephantiasis venosa; es kann sich da um krankhafte Beschaffenheit der Gefässwände handeln, wie vielleicht in unserem Fall. Bei elephantiasis neuromatodes beginnt die Bindegewebshypertrophie im Endo- und Perineurium; auch hier geht wohl die Gewebsneubildung vom Gefässsystem aus und zwar vom kapillären Teil.

In unserem speziellen Fall haben wir es wohl mit der venösen Form zu thun: darauf weist uns hin die enorme Gefässentwicklung und venöse Stauung, die sich bei der Operation zeigte, und die hyaline Gefässdegeneration in allen Teilen der Geschwulst, welche vielleicht erst sekundär entstanden ist, aber immerhin auf eine krankhafte Anlage des Gefässsystems hinweist.

Ursächliche Momente für diese Geschwulstbildung kann man mit Sicherheit nicht auffinden: Trauma mit Nervenverletzung, chemische Reize, Erkältung, Erysipel und was man sonst als Ursachen anführt, konnten hier nicht festgestellt werden. Es ist daher nicht unmöglich, dass es sich um eine angeborene fehlerhafte Anlage des Gefässsystems handelt. Die Geschwulst machte sich ja schon im 12. Lebensjahre bemerklich, also in den Kinderjahren, wo vielleicht die geringen Schädlichkeiten, die da die Extremitäten erlitten haben, die bisher latente Anlage zum Ausdruck brachten.

Was die Lokalisation am Oberarm betrifft, so ist diese zwar nicht häufig, da besonders die unteren Extremitäten, die vulva und das scrotum disponiert sind für diese Erkrankung; Elephantiasis kommt jedoch auch an allen anderen Körperregionen vor, also auch am Oberarm, wie unser Fall zeigt.

Im Verlaufe der nächsten Jahre scheint sich nun an der Stelle, wo die Geschwulstbildung ihren Anfang nahm, eine Fettgeschwulst entwickelt zu haben, indem namentlich das Unterhautzellgewebe in Wucherung geraten ist. Dass es ursprünglich ein Lipom und kein Fibrom oder Fibrosarkom war, dafür spricht die weiche schwammige Beschaffenheit, die noch bis zum März 1896 bestand, ferner der mikroskopische Befund welcher teilweise noch Fettgewebe erkennen liess.

Die Entstehung des Lipoms auf dem Boden der elephantiastischen Verdickung von Haut und submukösem Gewebe ist

leicht verständlich, da es eine dem letzteren Gewebe homologe Geschwulst ist. Auch fehlt es weiterhin nicht an ursächlichen Momenten für die Bildung eines Lipoms, namentlich nicht an mechanischen Reizzuständen; Patient gibt an, dass die anfänglich gleichmässig ausgebreitete Geschwulst ihn sehr viel belästigt habe durch Anstossen, Reiben u. dergl. Virchow nimmt speziell für das Lipom einen „irritativen Zustand im Fettgewebe, vielleicht sehr leichter Art" an, „der nicht in allen seinen Teilen in gleicher Weise existiert." Bei Netzbrüchen kommt es zum Beispiel sehr leicht zur sekundären Lipombildung infolge der häufigen Läsionen. Für diese Entstehungsursache spricht auch der Umstand, dass sich die Geschwulst gerade aussen, vorn und hinten fand, sehr wenig hingegen auf der Innenseite des Oberarms, welch letztere Gegend eben eine geschütztere Lage hat. Aehnlich verhält es sich mit der kleineren Geschwulst am Unterarm, welche ebenfalls an der Aussenseite sich gebildet hatte; während sich hier die Hautverdickung nicht besonders stark zeigte, war diese Stelle hingegen bei der Buchbinderarbeit sehr vielen Reizen ausgesetzt. Umgekehrt verhält es sich in der Gegend des oberen Drittels des Oberarms und auf Rücken und Brust, welche starke Hauthypertrophie zeigten, aber dafür weniger Läsionen ausgesetzt waren; speziell hatte das obere Drittel des Oberarmes über dem mächtigen Tumor eine sehr geschützte Lage.

Eine andere Theorie für die Entstehung von Lipomen ist die von Grosch, der die Ursache im Innern des Organismus selbst sucht. Er weist darauf hin, dass die Dichtigkeit der Lipombildung in umgekehrtem Verhältnis stehe zur Dichtigkeit der Talg- und Schweissdrüsen, indirekt also des Haarwuchses. Diese Wechselbeziehung wird dadurch etwas verständlich, dass Schweiss- und Talgdrüsen unter anderem eben namentlich Fett produzieren resp. ausscheiden. In Fällen, wo trotz des

Vorhandenseins zahlreicher Drüsen Lipome entstehen, wäre nach Grosch eine „neuropathische Hautaffektion“ anzunehmen, d. h. durch den Nerveneinfluss würde eine Sekretionshemmung eintreten. Diese Theorie könnte vielleicht auch hier eine gewisse Rolle gespielt haben. Die Fibromatose der Haut kann leicht zur Atrophie der Drüsen geführt haben, oder die Drüsenneubildung hat jedenfalls nicht gleichen Schritt gehalten mit dem Wachstum der Haut und der übermässigen Blutversorgung und Ernährung der betreffenden Region, so dass die Fettausscheidung wenigstens relativ eine zu geringe war.

In der bisherigen Entwicklung blieb die Geschwulstbildung dem histologischen Aufbau ihres Mutterbodens ähnlich; das Lipom gleicht ja dem Unterhautzellgewebe in histologischer Beziehung. Im März 1896 nun fühlte Patient die Geschwulst schneller wachsen und kompakter werden; sie nahm eine festere Konsistenz an. Dies ist zweifellos der Zeitpunkt, in welchem die Geschwulst zu dem wurde, als welches man sie bei der mikroskopischen Untersuchung erkannte, zu einem Fibrosarkom. Der Tumor hat also schliesslich den Rahmen der homologen und damit der gutartigen Geschwülste durchbrochen und wurde zu einer heterologen, bösartigen Geschwulst. Der ganzen Entwicklung entsprechend ging das Sarkom nicht vom Knochen oder dem Periost aus, sondern bildete sich aus dem Lipom, wenigstens weist die Konsistenzveränderung uns darauf hin. Die vorgefundene Verwachsung mit dem Knochen ist also wohl erst sekundär dazu gekommen; das Sarkom hat ja die Eigenschaft auf das Nachbargewebe überzugreifen.

Das Fibrosarkom gehört zu jener Gruppe von Sarkomen, „welche in ihrem Bau einer Entwickelungsstufe des fibrillären gewöhnlichen Bindegewebes gleichen“; es ist also histologisch einem Granulationsgewebe ähnlich, das sich allmählich in die fibröse Narbe umwandelt. Unsere Geschwulst bestand aus

stark auseinander gedrängten Faserbündeln und aus spindelförmigen Zellen, welche ungleichmässig verteilt lagen. Bezüglich der Prognose steht das Fibrosarkom entsprechend dem histologischen Aufbau zwischen Fibrom und Sarkom; es ist also eine Zwischenstufe zwischen gut- und bösartiger Geschwulst.

Die Entwicklung des Fibrosarkoms aus einem Lipom ist nichts Auffallendes, da das Lipom ja nur ein fettreiches Bindegewebe darstellt und das Sarkom aus jedem Bindegewebe sich entwickeln kann. Man kann da an den peripheren, jüngeren Teilen des Sarkoms nachweisen, wie die Geschwulstzellen sich aus den fixen Gewebszellen entwickeln, indem man die verschiedensten Uebergangsformen findet.

Der vielfach gemachten Beobachtung, dass Sarkome infolge vorausgehender Reize entstehen, entspricht auch unser Fall, da es ja bei dem einmal bestehenden Tumor an mechanischen Schädigungen nicht fehlen konnte.

Die Entwicklung lässt sich also kurz dahin zusammenfassen: zuerst handelte es sich um eine Elephantiasis am unteren Drittel des Oberarms, wahrscheinlich kongenitalen Ursprungs. Diese breitete sich dem Stamme zu immer mehr aus und nahm schliesslich den grössten Teil der Rücken- und Brusthaut ein. Gleichzeitig entwickelte sich an der primären Stelle eine cirkumskripte Fettgeschwulst, die später sarkomatös entartete.

Dieser Fall zeigt, wie die an und für sich gutartige Elephantiasis doch unter Umständen durch sekundäre Ausbildung einer bösartigen Geschwulst sehr gefährlich werden kann. Es wird dies namentlich dann zutreffen, wenn die Elephantiasis sich an besonders exponierten Stellen des Körpers findet, oder wenn durch die Berufsthätigkeit die betreffende Stelle sehr vielen Schädlichkeiten ausgesetzt ist. Wie weit diese Folgerung verallgemeinert werden darf, müsste erst durch eine Zu-

sammenstellung des gleichzeitigen Vorkommens derartiger Tumoren mit Elephantiasis gezeigt werden. Jedenfalls aber kann man aus diesem Fall die Warnung davor entnehmen, die an und für sich gutartig scheinende Elephantiasis unter allen Umständen für etwas Harmloses zu halten; vielmehr wird man die Prognose nach dem lokalen Auftreten und der Berufsthätigkeit stellen und dementsprechend frühzeitig therapeutisch eingreifen müssen.

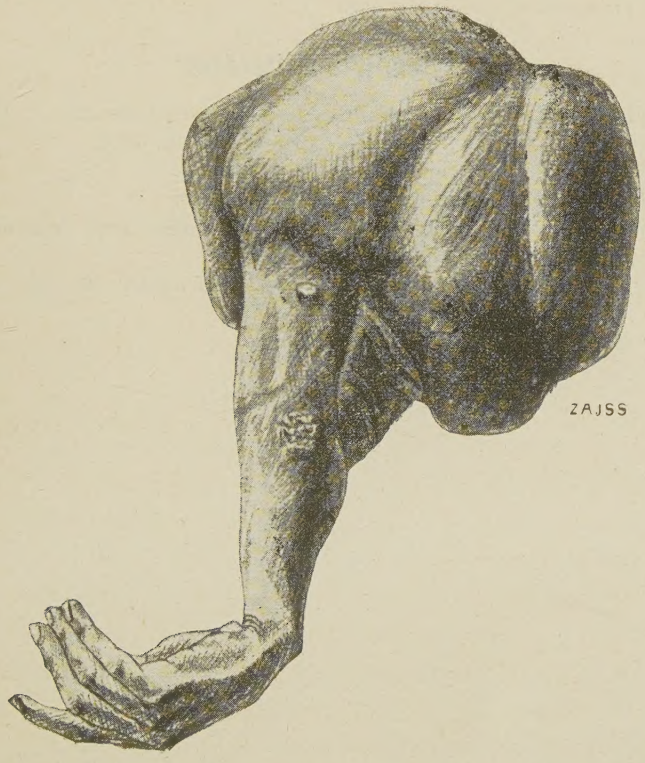

Benützte Litteratur:

Pitha u. Billroth: Allgemeine und specielle Chirurgie. 2. II. 1882.

Hueter-Lossen: Chirurgie, specieller Teil. 1892.

Tillmanns: Allgemeine Chirurgie. 1892.

Schwarz: Zur Aetiologie der Lipome. 1895.

Wild: Beitrag zur Erkenntnis der amyloiden und hyalinen Degeneration des Bindegewebes. 1885.

Stern: Ueber das Vorkommen der Geschwülste an der oberen Extremität. 1885.

Giehrl: Ueber Elephantiasis. 1894.